

# Aciduria glutarica (AG) tipo I entidad poco frecuente pero muy característica

Autores:

Julia Sebastián

Mendoza Luciana

Narváez Carlos

Burbano Valencia Nathalie

Bertona Carlos

Bertona Juan

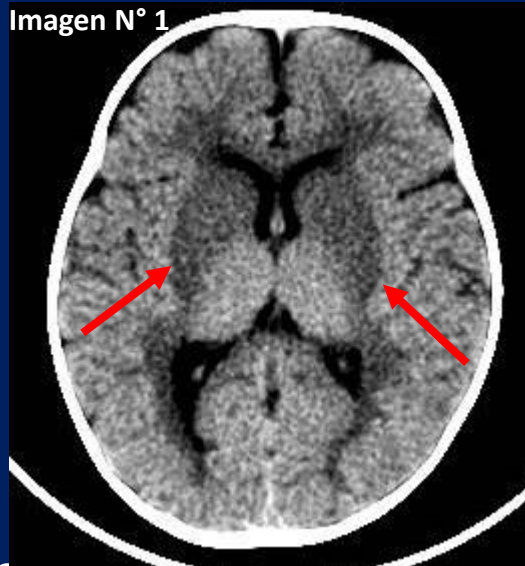


CLINICA PRIVADA  
**VELEZ SARSFIELD**

# PRESENTACIÓN DEL CASO

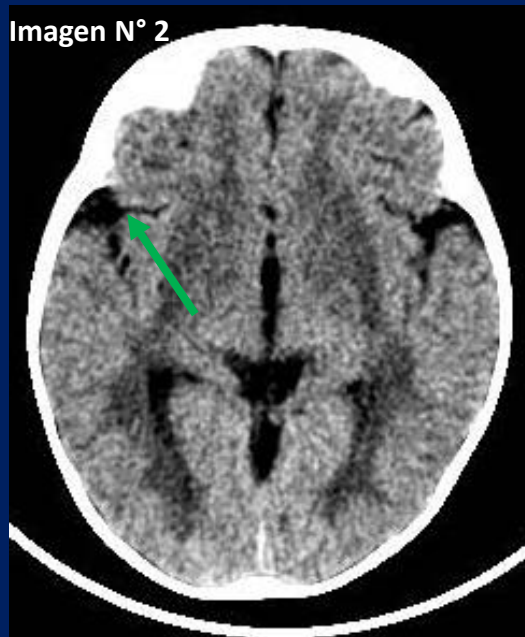
- Paciente femenina de 9 meses de edad. Sin APP.
- Motivo de consulta: Síndrome convulsivo.
- AEA: Debuta con cuadro clínico con vómitos y diarrea, consulta posterior en institución colega donde constatan 2 episodios de convulsiones tónico-clónicas generalizadas. se deriva para estudios complementarios
- Examen físico: : irritabilidad, hipertono e hiperreflexia de mmii.
- Laboratorio y Punción Lumbar: sin alteraciones

# HALLAZGOS IMAGENOLÓGICOS



**FIGURA N° 1:** TAC Cráneo. Corte axial.

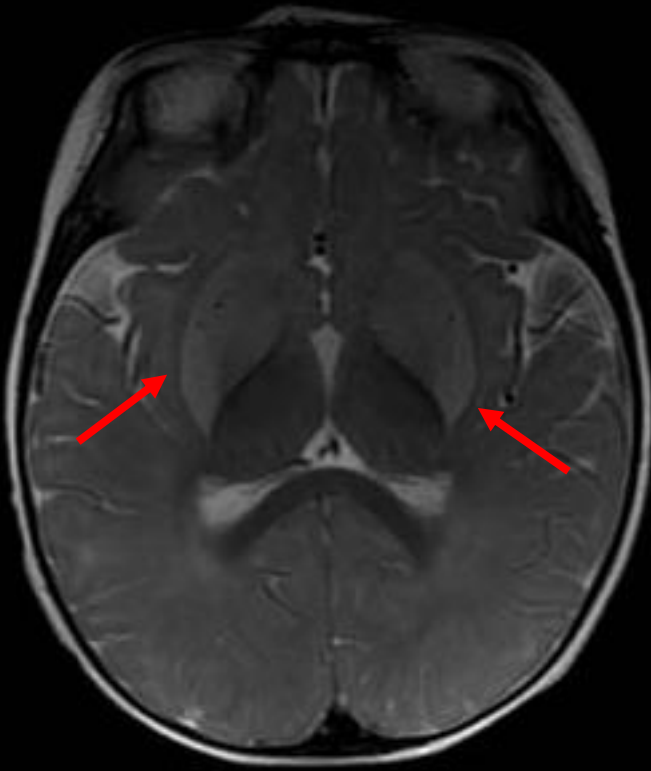
**Flecha roja :** Hipodensidad de los núcleos de la base



**FIGURA N° 2:** TAC Cráneo. Corte axial.

**Flecha verde:** aumento de amplitud de la cisura silviana derecha

Imagen N° 3

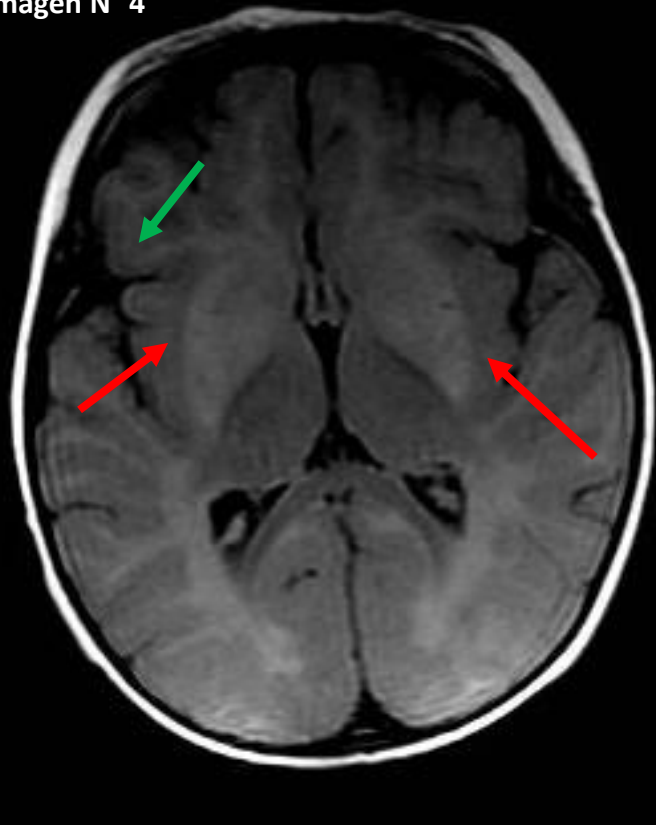


**FIGURA N° 3:** RMN

Secuencias Axial T2

**Flecha roja :** Hiperintensidad difusa en secuencia T2 bilateral y simétrica a nivel del cuerpo estriado y en ambos núcleos talámicos

Imagen N° 4



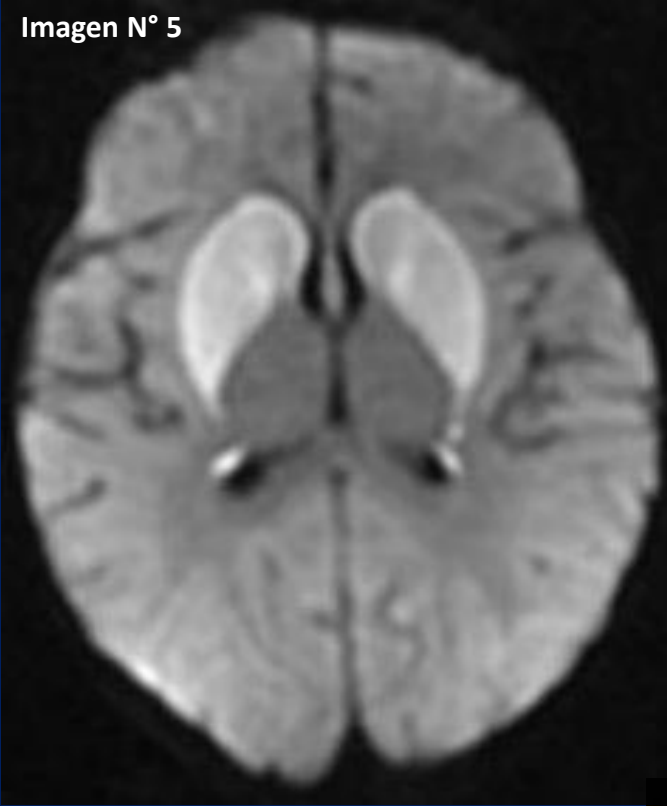
**FIGURA N° 4:** RMN

Secuencias FLAIR Axial

**Flecha roja :** Hiperintensidad difusa en secuencia T2 bilateral y simétrica a nivel del cuerpo estriado y en ambos núcleos talámicos

**Flecha verde:** aumento de amplitud de la cisura silviana derecha

Imagen N° 5

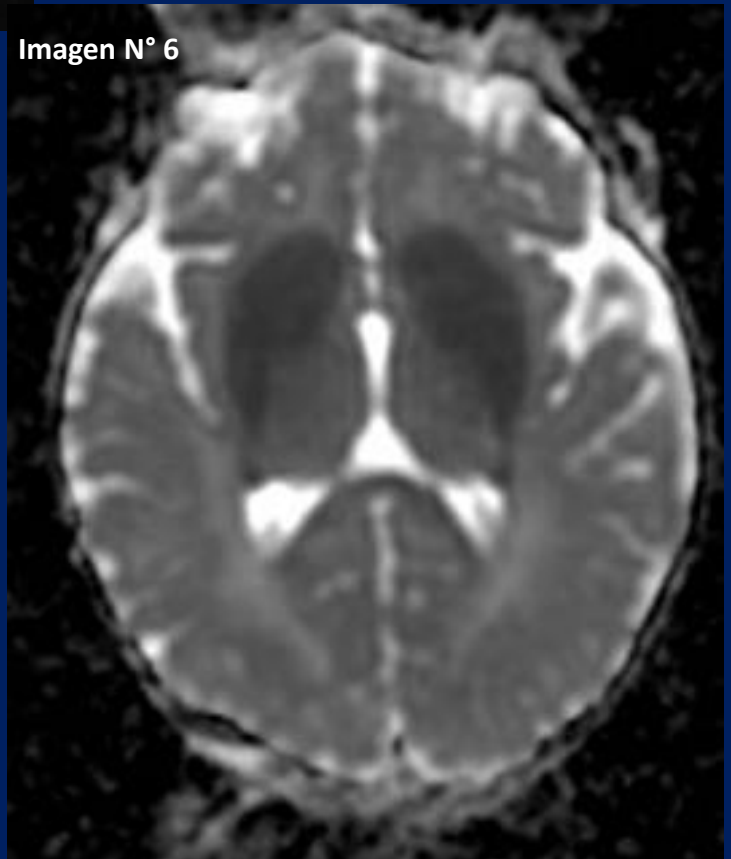


**FIGURA N° 5 :** RMN Secuencias Difusión.

Importante restricción en secuencias de difusión de los núcleos estriados y talámicos

**FIGURA N° 6 :** RMN MAPA ADC

Imagen N° 6



# EVOLUCIÓN

**TC de cráneo:** hipodensidad de núcleos lenticulares, aumento de amplitud de la cisura silviana derecha.

**RMN:** hiperintensidad en secuencias T2 del lenticular y del caudado de manera bilateral y simétrica, que restringen en secuencias de difusión. Imagen sospechosa de enfermedad metabólica vs infecciosa.

**Laboratorio específico:** alteración de ácidos orgánicos en sangre y orina

# DISCUSIÓN

El ácido glutárico es un producto intermediario del catabolismo de aminoácidos esenciales.

La aciduria glutárica tipo I es una enfermedad metabólica hereditaria rara, causada por la deficiencia de la enzima Glutaril-CoA deshidrogenasa.

El gen de este trastorno se localiza en el brazo corto del cromosoma 19 y se hereda como un rasgo autosómico recesivo

Los pacientes pueden desarrollarse normalmente hasta los dos años de edad.

La prevalencia mundial se estima en 1 de 100.000 nacidos.

Los niños presentan discinesia y distonía, progresivas, que origina movimientos coreoatetósicos

Entre los ataques, los datos de laboratorio suelen ser normales.

El diagnóstico debe sospecharse en base a hallazgos clínicos y puede apoyarse en hallazgos neurorradiológicos incluyendo opérculos muy abiertos y lesiones en los ganglios basales.

.



El manejo diario incluye una dieta baja en lisina, suplementos de carnitina junto con un tratamiento de urgencia temprano durante la enfermedad intercurrente.

Durante los episodios agudos, el manejo incluye, como prioridad, incrementar el suministro de energía

El seguimiento de las recomendaciones para el tratamiento de emergencia es indispensable para prevenir un daño neuronal y la distonía secundaria subsiguiente.

El pronóstico **depende** de un diagnóstico a tiempo y de un manejo y tratamiento adecuado.

El diagnóstico diferencial incluye encefalitis, síndrome de Reye, necrosis estriatal bilateral infantil familiar, megalencefalia familiar, parkinsonismo postencefálico parálisis cerebral distónica, síndrome de muerte súbita infantil y lesiones cerebrales inducidas por vacunas

La muerte suele producirse en el primer decenio de la vida, durante uno de estos episodios.

Existen casos en los que un tratamiento con dieta pobre y tratamiento farmacológico consigue mejoría clínica.

# CONCLUSIÓN

La Aciduria Glutarica tipo I es una enfermedad susceptible de manejo nutricional y es necesario hacer diagnóstico y tratamiento precoz para prevenir complicaciones, por ello es importante conocer su forma de presentación y sus características imagenológicas típicas ya que se considera actualmente como un trastorno neurometabólico tratable.

# BIBLIOGRAFÍA

1- **Kölker S, Hoffmann GF.** Glutaryl-CoA dehydrogenase deficiency. Orphanet encyclopedia, june 2001.  
<http://www.orphanet.infobiogen.fr/data/patho/gb/uk-gdd.html>. [consulta: ago 2003].

2- **Goodman S, Frerman F.** Organic acidemias due to Defectos in Lysine Oxidation: 2-Ketoadipic Acidemia and Glutaric Acidemia. In: Scriver CR, Beaudet AL, Sly WS and Valle D, eds. The metabolic and molecular bases of inherited diseases. 8th ed. New York: McGraw-Hill, 2001: 2195-204.

3- **Busquets C, Merinero B, Christensen E, Gelpí JL, Campistol J, Pineda M, et al.** Glutaryl CoA dehydrogenase deficiency in Spain: evidence of two groups of patients, genetically and biochemically distinct. *Pediatr Res* 2000; 48(3): 315-22.

4- **Castro-Gago M, Novo-Rodríguez M, Eiris-Puñal J.** Tratamiento de las enfermedades mitocondriales durante la infancia y adolescencia. *Rev Neurol* 1998; 26(supl 1): S92-8.

5- **Amir N, Elpeleg ON, Shalev RS, Christensen E.** Glutaric aciduria type I: enzymatic and neuroradiologic investigations of two kindreds. *J Pediatr* 1989; 114(6): 983-9.

6- **Superti-Furga A, Hoffmann GF.** Glutaric aciduria type 1 (glutaryl-CoA dehydrogenase deficiency): advances and unanswered questions. Report from an international meeting. *Eur J Pediatr* 1997; 156(11): 821-8.